# CAUSAS POCO FRECUENTES DE HIPERTENSION PULMONAR

Luluaga, S, Fernandez Gomez V, Gonzalez F, De la Peña J, Gonzalez C, Del Rio R, Abdala D, Carrizo M, Moreno C, Baricco L
Vaca Segovia M A. Hospital Padilla y Centro de Salud Municipal Dr. Ramón Carrillo

## Introducción:

El procedimiento de ablación de venas pulmonares puede tener como complicación le estenosis de las mismas; siendo la vena inferior izquierda la que presenta mayor riesgo.

La incidencia de algún grado de estenosis puede llegar al 24% según algunos trabajos,

pero la incidencia de estenosis grave es muy baja (0,5 a 1,3%), y la de estenosis

sintomática aún menor. Las estenosis leves y moderadas son asintomáticas.

ANGIOTC 13/7/21 H.PADILLA

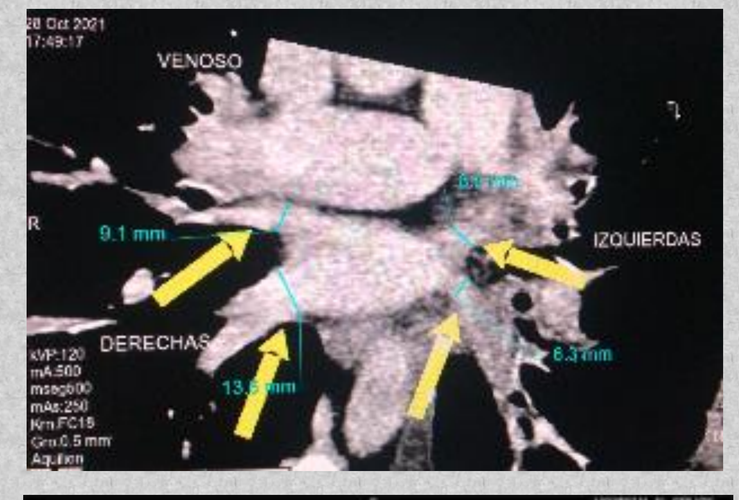

ATC 28/10/21 y Reconstrucción 3D .
H. EL CRUCE

PFDVI: 15 mmhg
PAPm 124 mmhg
PCP 43 mmhg
RVP 29 UW
PAD 20 mmhg
GC 2,75 l/min
IC 1,53 l/ min/ m2
Ang.pulmonar: dilatacion de tronco AP y RI, sin retorno venoso de VPI.

CCD y CCI 12/10/21 H.PADILLA

RxTx 4/6/21

Eco. Doppler 22/6/21

## Caso clínico:

Paciente de 32 años, sexo femenino, que en 2018 presento cuadros sincopales asociados a Fibrilacion Auricular, por lo cual se le realizo tratamiento por ablación. En enero del 2021, presento disnea de esfuerzo que progresa a clase funcional 3-4, por lo cual realiza consulta con cardiología en junio del 2021. Se le realizo ecocardiograma doppler donde se observó presión sistólica de arteria pulmonar de 102 mmhg, deterioro severo de función de ventrículo derecho, ventrículo izquierdo y aurículas normales. Es derivada a nuestro servicio, se decide solicitar angiotomografia de tórax, la cual se efectuó en julio del 2021, donde se observó franco retardo de flujo en arterias pulmonares izquierdas, y ausencia de realce de venas pulmonares correspondientes, sin poder identificar sus ramas lobares a nivel de la desembocadura en aurícula izquierda. Se realizó cateterismo cardiaco derecho e izquierdo el 12/10/21: Presión arterial pulmonar media severamente aumentada, 124 mmhg, Resistencia vascular pulmonar 29 Unidades Wood, Presión capilar pulmonar 43 mmhg, Presion de fin de diastole de ventriculo izquierdo 15 mmhg, sin retorno venoso a traves venas pulmonares izquierdas en angiografia pulmonar. Diagnóstico: hipertensión pulmonar severa combinada pre y post capilar secundaria a estenosis de venas pulmonares post ablación. Se decide derivar a centro de mayor complejidad para eventual angioplastia de venas pulmonares. Ingresa a hospital El Cruce el 26/10/2021, concluyen similar diagnóstico y se intenta angioplastia de venas pulmonares izquierdas, que resulta frustra. Se da de alta el 24/11/21, con tratamiento con sildenafil y espironolactona. La paciente evoluciona con mejoría de su estado clínico, con oscilaciones en el curso del tiempo.

PAD 5 mmhg
PAPm 70 mmhg
PCP 6 mmhg
RVP 6 UW
GC 5,54 L/ min
SAT AP 72%
CCD 23/11/21 H.EL CRUCE

## Discusión y conclusiones:

La estenosis de venas pulmonares es una complicación tardía del procedimiento de ablación;

se observaron que estenosis leves aparecían a los 3,5 meses al realizar control con resonancia,

y que en algunos casos progresaban a estenosis de mayor grado a los 6 o 12 meses. Si bien la

incidencia de estenosis grave es muy poco frecuente como para realizar controles sistemáticos

con estudios imagenologicos post ablación; es una complicación que debe tenerse en cuenta

ante síntomas compatibles.