REPORTE DE CASO: DISTROFIA MIOTÓNICA TIPO 1 Y ASOCIACIÓN CON BRADICARDIA SINTOMÁTICA.

Autores: Scarlata S., Racedo A.,Ruiz I.,Prado A., Ansonnaud G.
CPC - Centro Privado de Cardiología. Tucumán.

ANTECEDENTES

La Distrofia Miotónica Tipo 1, también conocida como enfermedad de Steinert, constituye en la actualidad la distrofia muscular de mayor prevalencia en la población adulta. Se caracteriza por ser una condición hereditaria de transmisión autosómica dominante. Entre sus manifestaciones más destacadas se encuentran la presencia de **miotonía**, debilidad muscular de curso progresivo y **atrofia musculoesquelética**, así como una serie de manifestaciones sistémicas, incluyendo las relacionadas con el sistema cardiovascular.

Uno de los efectos cardiovasculares más significativos de la Distrofia Miotónica Tipo 1 se deriva de la fibrosis miocárdica, la cual se asocia con regularidad a la degeneración del sistema de conducción cardíaco. Esta complicación se manifiesta con la aparición de trastornos como el **bloqueo auriculoventricular completo**, **bloqueos de rama**, **bradicardia**, así como la **prolongación de los intervalos PR y QT**. Estos cambios electrocardiográficos y la disfunción del sistema de conducción pueden dar lugar a alteraciones en el ritmo cardíaco y, en consecuencia, aumentar el riesgo de eventos cardiovasculares en los pacientes afectados por esta enfermedad.

CASO

Paciente de 35 años, con FRCV: tabaquista, sedentario. Con antecedentes personales de familiar de primer grado con Distrofia miotónica tipo 1. Paciente que concurre a la consulta derivado desde neurología con diagnóstico de Distrofia miotónica tipo 1 (Enfermedad de Steinert) Y clínica de MAREOS y astenia de más 3 meses de evolución. Nunca Síncope. *Se solicita:*

1 ECG: Bradicardia Sinusal a 50 lpm, PR 0.16, QRS 0.08, QT 400 ms. Sin alteraciones en repolarización
2 HOLTER 24 hs: Ritmo sinusal con FC media de 63 lpm y FC mínima 36 lpm. No pausas. Conducción AV conservada. Signos de hipertonía vagal.
3 ECO-TT: diámetros y función conservada, sin valvulopatías, ni trastornos de motilidad.
4 PEG: Suficiente detenida a los 1650 Kgms, FC máxima 160 lpm, sin trastornos electrocardiográficos dinámicos.
5 EEF: Conducción decremental sin fisiología doble nodal y tiempos de recuperación nódulo sinusal con ciclos ciclos de S1-S1 600: 1346 mseg, S1-S1 500: 1034 mseg y S1-S1 400: 1068 mseg. TRNS c: normal. Durante el tren de estimulación con S1-S1 400 mseg se observa conducción AV 2:1 (dinámico). Tiempo de conducción del nódulo sinusal y del Nodo AV en límite normal.

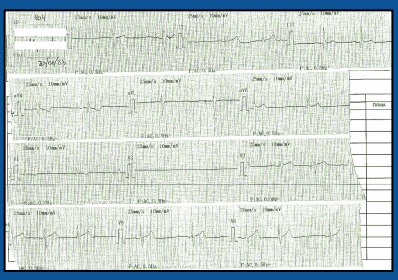



Motivo del Estudio: ---

Medicamentos: ---

FC		EV		ENV	
Min Bradicardia:	39 LPM (05:26:07)	Totales:	0	Totales:	0
Máx Taquicardia:	100 LPM (12:44:41)	Pares:	0	Pares:	0
FC media:	63	Bigeminadas:	0	Bigeminadas:	0
FC mínima:	36 LPM (05:26:07)	Digeminadas:	0	Digeminadas:	0
FC máxima:	110 LPM (21:39:45)	Trigeminadas:	0	Trigeminadas:	0
Total de Latidos:	79774	Taquicardias:	0	Taquicardias:	0

Segmento ST		VFC		Pausas y QT	
Canal 1 total min ST:	Sin eventos	SDNN:	196.80 ms	Pausas > a 2500ms:	0
Canal 2 total min ST:	Sin eventos	SDANN ladoc:	162.00 ms	Pausa más larga:	--:--
Canal 3 total min ST:	Sin eventos	RMSSD ladoc:	14.00 ms	Máximo QT:	862 ms (02:31:54)
		NN50:	116.72 ms	Mínimo QTc:	737 ms (19:23:24)
		NN50:	29122 Lat	Diferencia QT:	746 ms
		pNN50:	38.56 %		
		Potencia Total:	12217.00		

Resumen:

La frecuencia cardiaca promedio fue de 63 [LPM].
- La FC mínima fue de 36 [LPM] a las 05:26:31.
- La FC máxima fue de 110 [LPM] a las 21:39:45.
- No se registraron pausas superiores a los 2500 mseg.

Conclusiones:

Ritmo sinusal durante todo el registro. Variabilidad RR alterada por cuadro de taquicardia/bradicardia en distintos horarios
Histograma de frecuencia cardiaca variado
No se registró actividad ectópica, con valores de PR al límite de lo normal
No se reportaron síntomas compatibles con hallazgos en el estudio.

Resumen:
Fenomeno de taquicardia/bradicardia, sin síntomas en momento del evento
Signos de hipertonía vagal.

CONCLUSIÓN

Se reporta un caso de un paciente diagnosticado con Distrofia Miotónica Tipo 1, en quien se llevaron a cabo varios estudios complementarios por sospecha de afectación en sistema de conducción eléctrico. Los resultados de estos estudios no revelaron una **asociación causal** clara entre los eventos cardiovasculares y los síntomas clínicos presentados por el paciente. A pesar de que el sistema de conducción cardíaca se encuentra dentro de los parámetros normales, no se detectaron evidencias de trastornos electrofisiológicos significativo para terapia de estimulación eléctrica. Como resultado, el paciente se encuentra bajo un seguimiento clínico y evaluación semestral para monitorear su condición.