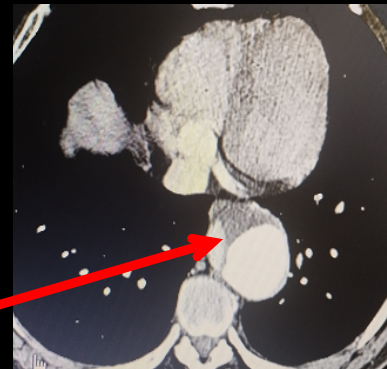
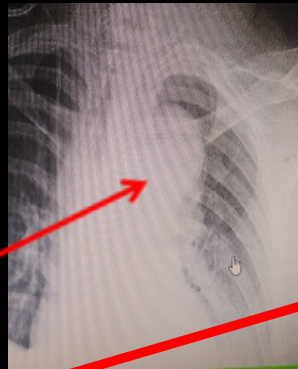
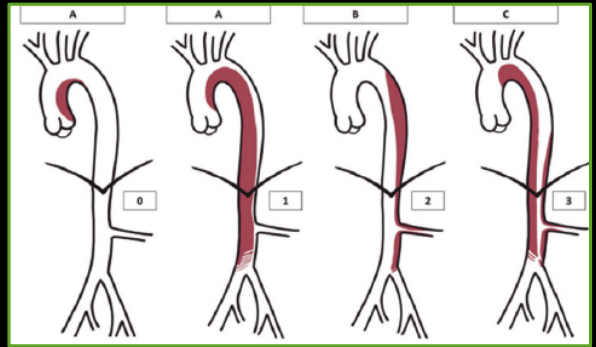


PACIENTE CON DISECCION DE AORTA TIPO B

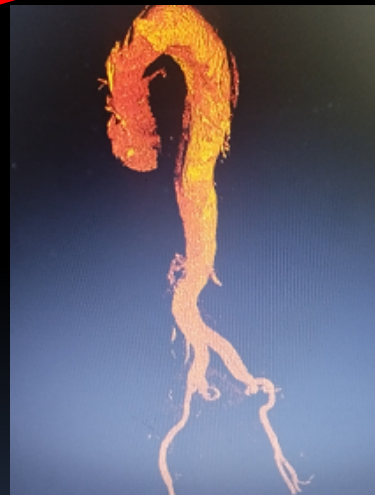
U.N.C.V.

CARRIZO, MJ; NORRY N.

La disección de aorta, es una patología poco frecuente de alta mortalidad. Se produce la separación de las capas de la pared aórtica secundaria a un desgarro en la capa íntima, con entrada de la sangre entre las capas de la pared, progresando la disección en forma proximal o retrógrada



Paciente masculino de 61 años. HTA, extabaquista
Consulta: disnea.
Diagnostico: disección de Aorta tipo B, posterior a art. subclavia izq. Tratamiento: losar tan y BB.
AngioTAC evidencia FLAP de disección de aorta con falsa luz de 2,1 cm y luz verdadera de 1,9 cm



ANGIOTAC

Conducta: tratamiento híbrido, en un primer paso se realiza Bypass carotideo-subclavio izq y posteriormente implante de endoprotesis

