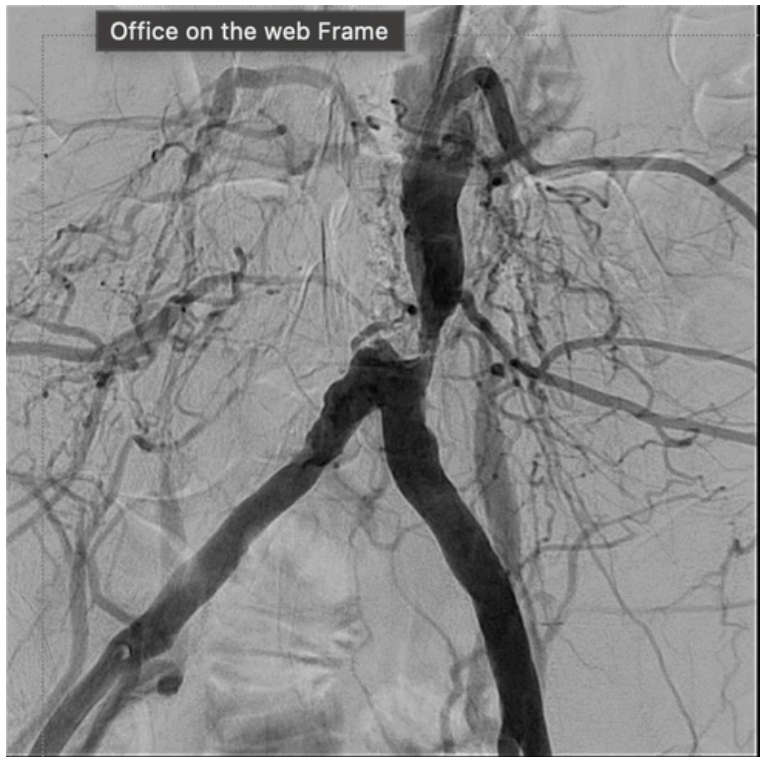


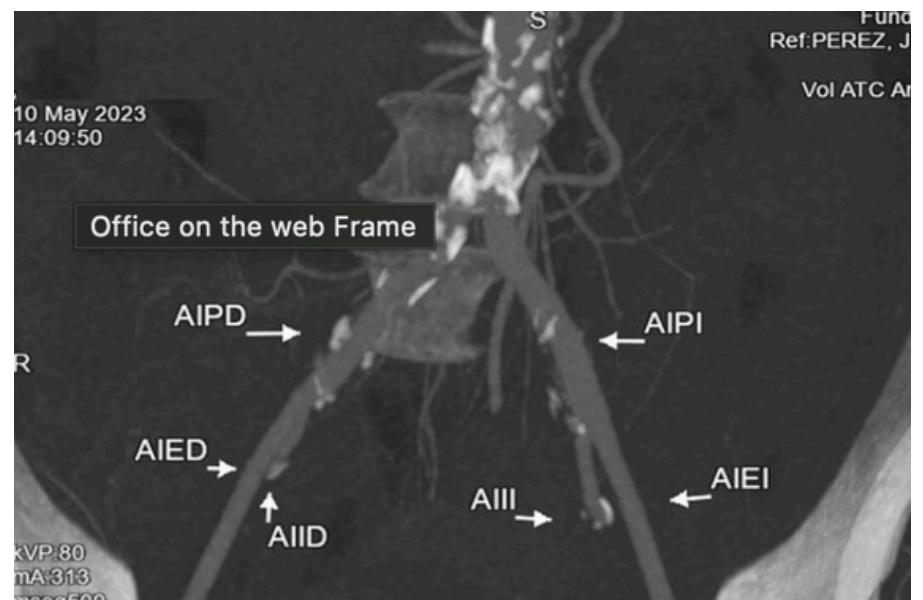
Tratamiento percutáneo de estenosis de aorta infrarrenal.



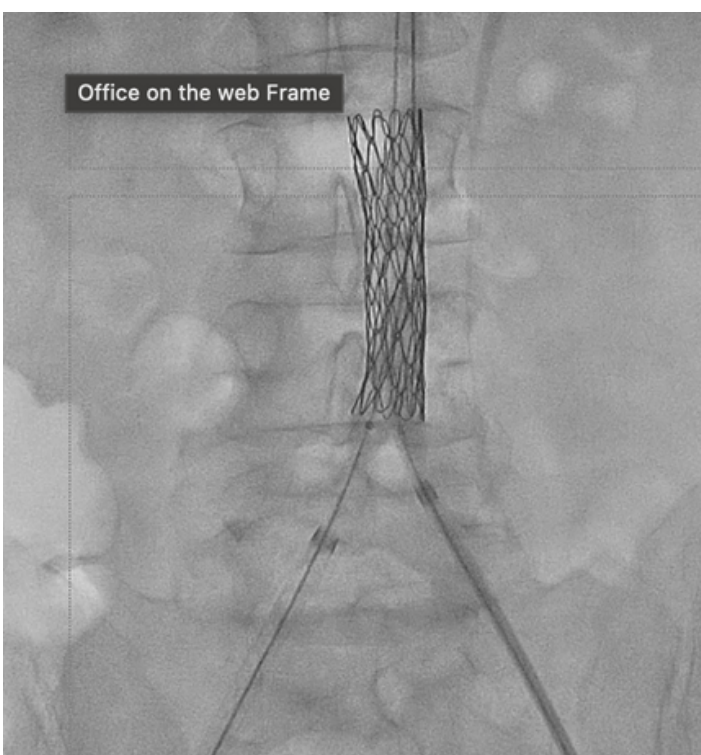Paciente sexo femenino de 58 años de edad. Antecedentes: Tabaquista activa, dislipemia, sedentaria.

Consulta por claudicación intermitente bilateral, simétrico, invalidante para las actividades de vida diaria a 50-100mts a pesar del TTO médico (Fontaine IIb).

Doppler arterial de MMII: MID: Femoral común 50-70% de reducción. Femoral superficial y profunda con flujo retrogrado y muy baja velocidad. MII: Femoral común con 50-70% de reducción. Femoral superficial y profunda con flujo retrogrado y muy baja



Diámetros aorta abdominal:
21 mm suprarrenal
17 mm infrarrenal.



Conclusion:
El tratamiento endovascular de la estenosis aórtica infrarrenal es factible y segura. Menos invasivo. Reducción de tiempos de internación.

